Thema Zungenband

Was sind orale Restriktionen eigentlich?

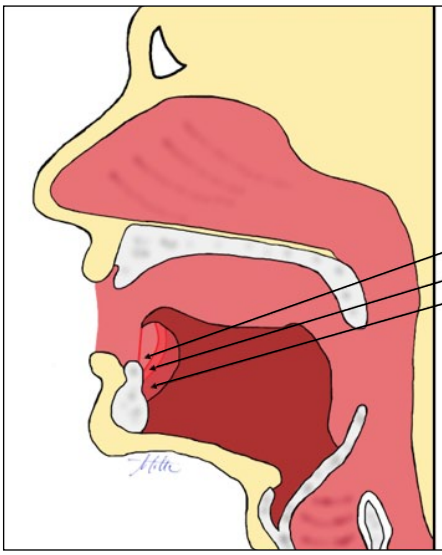

Abbildung 1

Untere Ansatzpunkte des Zungenbandes im Säuglingsmund

Ansatz: oberer Rand der Zahnleiste
Ansatz: am Zahnfleisch
Ansatz: am Mundboden
Der Ansatz der Zunge ist dabei ganz verschieden

Darunter versteht man einschränkende Zungen-, Lippen und Wangenbänder. Das Zungenband ist eine Membran, die zwischen der Unterseite der Zunge und dem Mundboden liegt. Es besteht aus Muskel- und Bindegewebsfasern, die aufgrund von Kollagenfasern Typ 1 kaum dehnbar sind (Martinelli, 2013). In der Entwicklung des Embryos entstehen aus den 6 Schlundbögen die anatomischen Strukturen für das Schlucken. Der Unterkiefer und die Zunge werden durch das Zungenband in Position gehalten, welches um die 12. Gestationswoche durch einen geplanten Zelltodprozess (Apoptose) verschwindet. Fast jeder Mensch hat ein Zungenband, was kein Problem darstellt, vorausgesetzt es ist lang und elastisch genug, um der Zunge so viel Beweglichkeit zu schenken, damit sie die volle Funktion gewährleisten kann. Besteht ein einschränkendes Zungenband kann es unterteilt werden in vordere (anteriore), mittlere (mediane) und hintere (posteriore) Zungenbänder. Diese Bezeichnung richtet sich nach dem Ansatz des Bandes an der Zunge und dem Mundboden. (siehe Abbildung 1) Vordere Bänder enthalten meist hauptsächlich kollagene Fasern, während mittlere und hintere Bänder auch aus Schleimhaut, Faszien und Muskelfasern bestehen. Um die Wichtigkeit einer frei beweglichen Zunge zu verstehen, ist es hilfreich, die Funktionen zu betrachten, für die sie verantwortlich ist. Sie umfasst kompensationsfreies Saugen, Kauen, Schlucken und Sprechen. Beim Entleeren der Brust hat sie die Aufgabe eine Rinne zu formen, sich auf und ab zu bewegen sowie mit dem Zungenmittel- und -hinterteil eine peristaltische Bewegung auszuführen. Die Zunge ist aber auch wichtig, um durch eine physiologische Zungenruhelage (über die gesamte Länge und Breite im Gaumen) den Oberkiefer auszuformen und nimmt damit Einfluss auf u.a. das Atmen, das Hören und die Sprachentwicklung. Wie Eva Fieback (2019) in ihrem Artikel beschreibt, gibt es verschiedene mögliche funktionsändernde Funktionsketten, die durch ein zu kurzes Zungenband auftreten können, aber nicht in allen Bereich auftreten müssen. So kann eine niedrige Zungenruhelage, die bspw. durch ein zu kurzes Zungenband bedingt sein kann zu habitueller Mundatmung führen. Eine Folge könnten wiederum vergrößerte Mandeln und dadurch häufigere Infekten sowie Mittelohrentzündungen sein. Um die Atemwege, die durch die niedrige Zungenlage und die vergrößerten Mandeln verkleinert sind, offen zu halten und zu vergrößern, verändert sich oftmals die Körperhaltung, der Kopf wird nach vorn geschoben. Nachts kann die offene Mundhaltung zu Schnarchen, dem Widerstandssyndrom der oberen Atemwege (Schlafbezogene Atemstörungen) bis hin zur Schlafapnoe führen. Dadurch kann es wiederum zu Konzentrationsschwäche und geringerer Leistungsfähigkeit am Tag kommen. Die fehlende Ausformung des Oberkiefers führt ebenso oft zu Zahnfehlstellungen, einem hohen Gaumen, Schwierigkeiten beim Kauen und Muskeldysfunktionen im orofazialen (den Mund und das Gesicht betreffend) Bereich. Die Folgen einer niedrigen Zungenruhelage und einer eingeschränkten Zungenfunktion durch ein zu kurzes Zungenband können u.a. aufgrund ihrer faszialen Verbindung durch den gesamten Körper weitreichend sein und die Gesundheit über die gesamte Lebensspanne nachhaltig beeinflussen. Welche Strukturen aber genau betroffen werden bzw. welche Symptomatik und Kompensation auftritt kann nicht vorausgesagt werden und muss Individuelle Betrachtung finden. Zudem muss beachtet werden, dass eine niedrige Zungenruhelage auch andere Ursachen als ein restriktives Zungenband haben kann.
Für ein funktionierendes Zusammen-

spiel der orofazialen Strukturen ist jedoch nicht nur die freie Beweglichkeit der Zunge, sondern auch die der Lippen wichtig. Wir benötigen eine frei bewegliche Lippe beim Saugen, für die Artikulation und auch beim Essen und Trinken. Beim Saugen nehmen die Lippen, gemeinsam mit der Zunge, das Brustgewebe auf und dichten den Mundraum ab, so dass das Vakuum aufrecht gehalten werden kann. Eine eingezogene Oberlippe, ein inkompletter Lippenschluss oder immer wiederkehrendes Loslassen der Brust kann einen Hinweis auf Schwierigkeiten mit der Muskulatur, aber auch anatomischen Strukturen (Zungen- und/oder Lippenband) geben. Beim Essen und Trinken sind die Lippen verantwortlich für einen Mundschluss. Dieser wird ebenfalls bei der Artikulation verschiedener Laute (z.B. b, p, m) benötigt. Besteht ein Lippenband, kann dies zur Folge haben, dass es zu einer Fehlstellung der Zähne kommt, sondern auch Auffälligkeiten in den aufgezählten Bereichen. Denn ist die Oberlippenbeweglichkeit eingeschränkt, führt dies zu einer schwachen Muskulatur und kompensatorischen Funktionen.
Häufig noch stark unbeachtet sind die Wangenbänder. Sie können nicht nur bei der Zahnhygiene hinderlich sein, sondern auch so kurz und restriktiv, dass ihr Zug auf die umliegenden Muskeln, aber auch auf die knöchernen Strukturen eine physiologische Funktion beeinflussen. Sie können verhindern, dass sich die Oberlippe entspannt auf das Brustgewebe legt, einen Lippenschluss erzeugt und die Muskeln der Wangen ihre Funktion zum Aufbau eines Vakuums ausüben. Funktioniert dieser Prozess nicht reibungslos, findet der kindliche Körper andere, kompensierende Wege, die Brust zu entleeren und nutzt den Unterkiefer mit kauenden Bewegungsmustern, was meist große Schmerzen bei der Mutter verursacht. Die physiologische Funktion des orofazialen Traktes kann durch den Einfluss von Wangenbändern auch später beim Kauen, Sprechen und Schlucken negativ beeinflusst sein. Sie scheinen gehäuft bei Kindern mit zu kurzen Zungen- und Lippenbändern aufzutreten. Leider fehlen zu ihrem Einfluss noch Untersuchungen und Literatur.
Eine Übersicht der möglichen Folgen zeigt Abbildung 2.

Wie oft ein kurzes Zungenband überhaupt vorkommt, darüber gehen die Meinungen in der Literatur weit auseinander: zwischen 2-16%, teilweise auch deutlich mehr liegen aktuell die Zahlen. Das liegt an den sehr unterschiedlichen Bewertungskriterien und welche Form der Bänder überhaupt eine Berücksichtigung finden.

Wie im letzten Abschnitt beschrieben können orale Restriktionen Auswirkungen auf den gesamten Körper haben und sollte daher ganzheitlich betrachtet werden. Hier hat sich in der Behandlung die Zusammenarbeit eines interdisziplinären Teams bewährt. Hebammen, Stillberaterinnen, Kinderärzte, Kinderzahnärzte und -chirurgen aber auch Logopäden, Körpertherapeuten wie Osteopathen, Physiotherapeuten und andere beteiligte Fachpersonen sollten sehr gut in der Thematik fortgebildet, eng vernetzt sein und gut zusammenarbeiten, um ein bestmögliches Ergebnis für das Kind bzw. die Mutter-Kind-Dyade zu ermöglichen.
Dabei ist immer die individuelle Ausprägung und Symptomatik zu berücksichtigen, aber auch die familiäre Situation, das Alter und der Entwicklungsstand des Kindes sowie der individuelle Leidensdruck.

Abbildung 2

*
CMD:
Craniomandibuläre Dysfunktion ist eine Fehlregulation des Kiefergelenks und der daran beteiligten Muskeln und Knochen

**
Tiefe ZRL:
Tiefe Zungenruhelage; Lage der Zunge gegen oder zwischen die Zähne gerichtet.

Das kurze Zungenband – Quickfix ist nie eine gute Lösung

Das Thema „orale Restriktionen“ nimmt seit einiger Zeit zunehmend mehr Raum in der Stillberatung ein. Einerseits ist es von Vorteil, wenn möglichst viele Personen, die in der Betreuung und Beratung junger Familien tätig sind, über die Auswirkung von kurzen Zungenbändern und anderen oralen Restriktionen informiert sind. Andererseits, was bedeutet informiert. Wenn ich nur informiert und nicht entsprechend fortgebildet bin, ist es kaum möglich Familien in einer solchen Situation so zu beraten, wie es nötig wäre. Was können also meine Aufgaben als ehrenamtlich tätige Stillberaterin sein?

Für manche Leute ist das Trennen von Zungenbändern eine Mode-erscheinung und tatsächlich, wird oft einfach so getrennt ohne jede Art der Vorbereitung oder Nachsorge, einfach nur auf Basis des Erkennens. Wird ein Zungenband mal eben so und unvollständig getrennt, als Einzelaktion, ohne kompetente Beratung und Begleitung des Stillpaares, wird eine Trennung selten den gewünschten Erfolg für das Stillen bzw. für das Saugverhalten des Kindes und die Mutter-Kind Dyade haben.

Einschränkungen, durch orale Restriktionen, können sich sowohl auf die Nahrungsaufnahme am Lebensanfang auswirken, als auch das gesamte Körpersystem über die gesamte Lebensspanne hinweg betreffen. Dank der Kompensationsfähigkeit des menschlichen Körpers wird so versucht Einschränkungen entgegenzuwirken. Einfach ausgedrückt: ist irgendwo eine Struktur zu kurz, muss eine andere länger werden um eine möglichst normale Funktion im Körper zu ermöglichen und so geraten große Teile des Körpers in ein Ungleichgewicht, unter anderen entstehen muskuläre Dysfunktionen in unterschiedlicher Ausprägung. Eine Übersicht der möglichen Folgen zeigt Abbildung 2.

Orale Restriktionen können also Auswirkungen auf den gesamten Körper haben und sollte daher ganzheitlich betrachtet werden. Hier hat sich in der Behandlung die Zusammenarbeit eines interdisziplinären Teams bewährt. Hebammen, Stillberaterinnen, Kinderärzte, Kinderzahnärzte und -chirurgen aber auch Logopäden, Körpertherapeuten wie Osteopathen, Physiotherapeuten

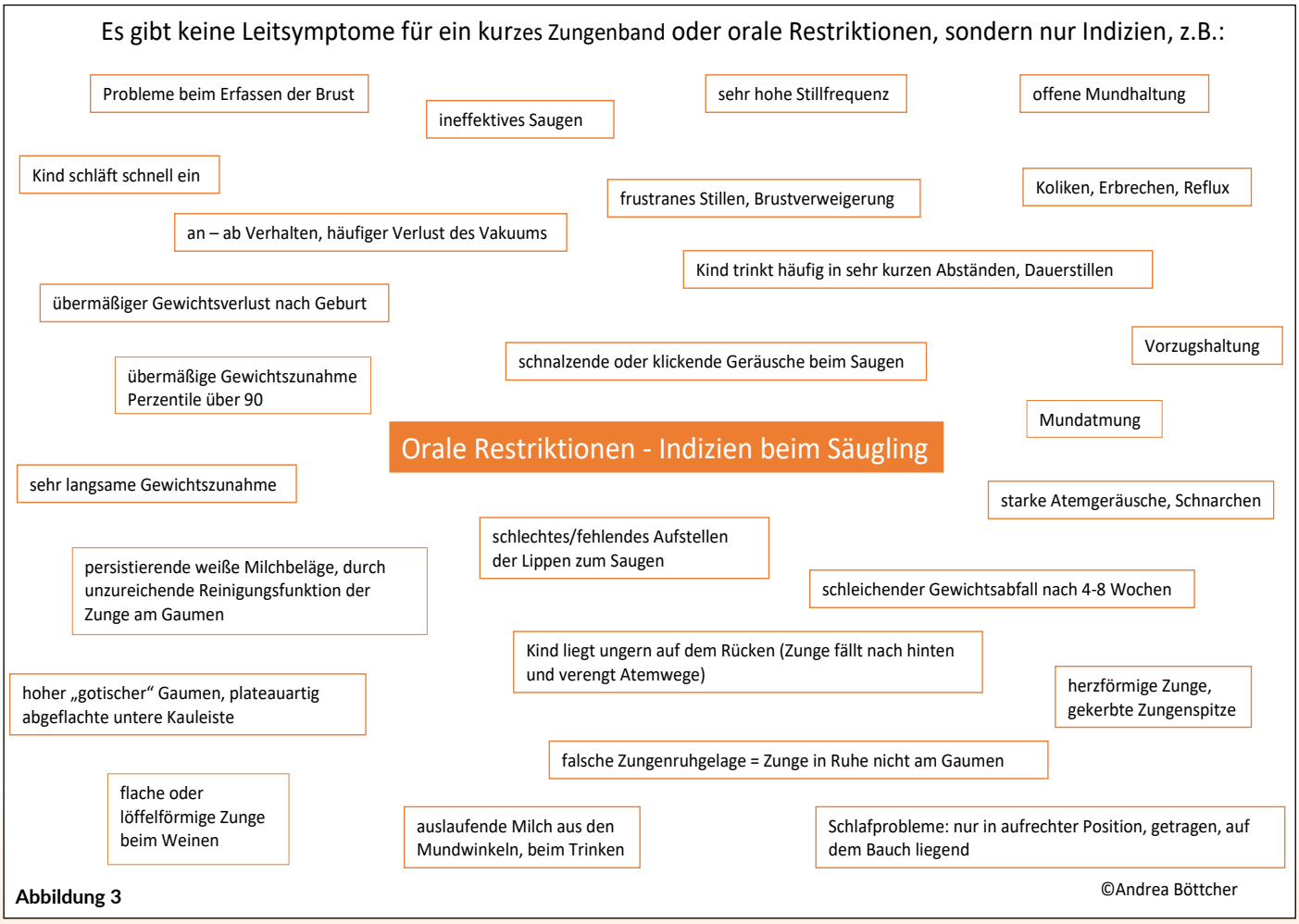

Abbildung 3

und andere beteiligte Fachpersonen sollten sehr gut in der Thematik fortgebildet, eng vernetzt sein und gut zusammenarbeiten, um ein bestmögliches Ergebnis für das Kind bzw. die Mutter-Kind-Dyade zu ermöglichen.
Dabei ist immer die individuelle Ausprägung und Symptomatik zu berücksichtigen, aber auch die familiäre Situation, das Alter und der Entwicklungsstand des Kindes sowie der individuelle Leidensdruck.

Welche Rolle kann eine AFS Beraterin hier einnehmen?
Eine ehrenamtliche Mutter-zu-Mutter Beratung hat hier ganz klar ihre Grenzen. Eine AFS-Beraterin kann Stillbeobachtung betreiben, das Stillen allgemein optimieren und das Handling der Mutter unterstützen und verbessern. Sie kann Indizien beobachten, abfragen und bei Verdachtsmomenten die Mutter darüber informieren. **Die Familie wird dann an eine, in oralen Restriktionen, fortgebildete Stillberaterin oder eine andere geeignete und fortgebildete Fachperson (medizinisches Personal, Therapeuten) weiterempfohlen.** Hier kann eine AFS-Beraterin natürlich auch bei der Suche unterstützen, ein gut funktionierendes Netzwerk kann da sehr hilfreich für Eltern sein. (siehe Kasten Links zum Thema)
Dort erfolgt dann immer eine ausführliche Anamnese von Mutter und Kind, inkl. Geburtsverlauf, Schwangerschaft und dem aktuellen Verlauf. Das alles ist enorm wichtig, denn auch Geburtskomplikationen und -verletzungen, Kaiserschnitt oder lagebedingte Fehlhaltungen können die Körpermuskulatur so einschränken, dass es zu einer Saugstörung kommt.

Im Anschluss wird die Zungenfunktion anhand von verschiedenen Kriterien überprüft. Hierzu stehen eine Reihe von sogenannten Screening-Tools zur Verfügung (z.B. Hazelbaker, Dobrich, Martinelli), die allerdings ohne Einweisung fachgerecht nicht nutzbar sind. Zudem haben alle Screeningtools ihre Grenzen, so dass sie als alleiniges Kriterium zur Beurteilung nicht geeignet sind. Eine AFS-Beraterin die hier eine Einschätzung abgibt und/oder Screeningtools anwendet hat ihre Beratungskompetenzen und Beratungsgrenzen bereits weit überschritten.
Es benötigt Zeit und viel Erfahrung für eine fachlich kompetente Einschätzung der Beweglichkeit und Funktion der Zunge, da die Thematik sehr komplex ist. Zudem gibt es keine Leitsymptome die immer vorherrschen.
Es muss anhand vieler Indizien bei Mutter und Kind (Abb. 3 und 4), der Optik, der Funktion und Beweglichkeit der Zunge und einer vollständigen beidseitigen Stillbeobachtung ein Gesamtbild entstehen. Nicht immer ist die Sachlage dabei eindeutig und gerade die hinteren Zungenbänder bleiben sehr oft unerkannt, da vielen Fachleuten die Fortbildung zum Erkennen solcher Strukturen einfach fehlt. Eine herzförmige Zunge fällt den meisten Eltern bereits auf. Aber jedes vordere Band, hat einen hinteren Anteil, der auch in die Beurteilung

Es müssen keine Indizien bei Mutter und Kind vorhanden sein.
Auch die Menge an Indizien sagt nichts über die Zungenfunktion und deren Beweglichkeit aus.

Die Kunst besteht darin, durch Erfahrung und professionelles Handeln die richtigen Schlüsse zu ziehen und eine entsprechende Beratung und weitere Maßnahmen einzuleiten. Das Ziel ist ein optimales Ergebnis für das individuelle Mutter-Kind-Paar.

Abbildung 4

© Andrea Böttcher

einbezogen und dann entsprechend getrennt gehört.
Die positive Bestärkung der Familie gehört hingegen zu den Möglichkeiten einer AFS-Beraterin, genauso wie die Information über verschiedene Stillpositionen, das korrekte Anlegen, Bereitstellung von Informationen über alternative Fütterungsmethoden (je nach Kenntnisstand, Erfahrung und Notwendigkeit), Pflege von Brust und Mamillen, allgemeine Informationen über die Kriterien des guten Gedeihens, das Gewinnen und die Aufbewahrung von Muttermilch oder auch über die Unterschiede der künstlichen Säuglingsnahrung bei Zufütterungsbedarf.
Zudem können AFS-Beraterinnen ein Bindeglied zwischen einer, im Bereich orale Restriktionen, fachkundigen Stillberaterin und der Mutter sein. Nicht immer ist eine entsprechende Stillberaterin vor Ort. Oftmals muss auch eine gewisse Zeit bis zu einem Termin überbrückt werden. Hier gilt es dann das Stillen und das Stillmanagement schon einmal, im Rahmen der Möglichkeiten, zu optimieren. Oder auch ein adäquates Pumpmanagement einzuleiten, um eine gute Milchbildung zu initiieren oder zu optimieren.
Diese Unterstützung nimmt vielen Eltern oft schon den Druck, „nichts" tun zu können. **Der wichtigste Part ist aber, eine Familie eben nicht direkt an einen Arzt zur Trennung zu verweisen, sondern den Kontakt für eine kompetente Beurteilung inkl. Vorbereitung und Nachsorge zu vermitteln.**

Auf das richtige Timing kommt es an, denn ein Quickfix, also ein möglichst schnelles *„cut and go"*, ohne Vorbereitung und Nachsorge, ist nicht der Sinn der Sache. Wie im Begleitartikel *„Was sind orale Restriktionen?"* beschrieben ist beispielsweise ein Zungenband bereits sehr früh in der Schwangerschaft vorhanden. Ein Kind hat also schon einige Monate damit verbracht und der Körper hat die Muskulatur darauf eingerichtet. Nach einer Trennung muss ein Baby erst einmal das korrekte Saugmuster erlernen, je nach Ausprägung muss die Muskulatur an verschiedenen Stellen reagieren, kräftiger werden, sich dehnen oder verkürzen. Wir müssen auch auf die bestehende Stillproblematik der Mutter reagieren: z.B. Milchbildung anregen oder reduzieren, ein schmerzfreies Anlegen ermöglichen, Stillhilfsmittel ausschleichen o.ä.. Das alles erfolgt in einem eng verflochtenen Prozess, von dem die Trennung ein Teil ist. Aber eine Trennung behebt keine Stillproblematik oder eine schlechte Gewichtsentwicklung. Das muss allen Beteiligten klar sein. Eine Frenotomie ermöglicht Beweglichkeit, aber damit noch keine Funktion. Hierzu muss das Gehirn umlernen, was Zeit, Geduld, Übung und Ausdauer braucht. Daher kann man auch keinen definierten Zeitrahmen setzen, in dem dieser Prozess als abgeschlossen zu erwarten ist.
Umso wichtiger ist es, dass alle Beteiligten des interdisziplinären Teams miteinander kommunizieren und im Austausch bleiben. Mutter und Kind sollten so viel Unterstützung bekommen, wie sie brauchen. Dafür sind in der Regel auch immer mehrere Termine nötig, vor und nach einer Trennung.

Und dann?
Bestätigt die fortgebildete Beraterin*in oder Therapeut*in den Verdacht auf eine orale Restriktion, werden die Eltern an einen entsprechenden Arzt weiterverwiesen, parallel wird eine ganzheitliche Stillberatung, sowie therapeutische Maßnahmen, entsprechend der individuellen Situation eingeleitet.
Die Trennung sollte immer von einem fortgebildeten Arzt durchgeführt werden. Eine Fortbildung nach internationalem Standard haben in Deutschland noch nicht sehr viele Ärzte. Ein entsprechender Arzt wird immer erst einmal ein ausführliches Gespräch mit den Eltern suchen und sich dann einen optischen Eindruck verschaffen. In der Regel führt der Arzt eine Prüfung der Zungenbeweglichkeit durch, teilweise auch anhand der Screeningtools. Allerdings fehlt den Ärzten in der Regel das Wissen und die Zeit für eine Still- oder Fütterbeobachtung. Für eine vollständige Anamnese und den Stillerfolg ist das aber essentiell, daher sollte diese zuvor durch eine entsprechend qualifizierte Fachperson erfolgen, wenn der trennende Arzt nicht über eine Ausbildung wie z.B. IBCLC oder vergleichbar verfügt.
Als äußerst ungünstig sehe ich in meinen Beratungen, wenn Eltern erst nach einer Trennung zu mir in die Stillberatung kommen. Das Saugmuster und Saugverhalten verändert sich durch die Trennung, so ist es deutlich schwieriger und zeitaufwendiger zu differenzieren was sich verbessert oder verschlechtert hat und wo ein Kind durch Übungen unterstützt werden muss. Eine gute Vorbereitung ermöglicht bereits das Optimieren des Stillens bzw. des Fütterns und die Lösung von Stillproblemen bzw. eine Verbesserung der entsprechenden individuellen Situation und Symptomatik. Im Team wird geklärt was die Kinder benötigen um muskuläre Dysfunktionen zu therapieren und welche Probleme durch andere Fachdisziplinen abgeklärt werden müssen. Die Eltern erhalten zudem bei Bedarf entsprechende Übungen, welche die Kinder in der Entwicklung physiologischer Abläufe unterstützen und so auf eine etwaige Trennung optimal vorbereiten.

Nach einer vollständigen Trennung wird ein fortgebildeter Arzt in der Regel ein aktives Wundmanagement empfehlen, dass mehrfach innerhalb von 24Std. erfolgen soll. Mit welcher Technik dieses aktive Wundmanagement aber erfolgt und in welcher Frequenz ist von Arzt zu Arzt verschieden. Wichtig ist dabei, dass die Wunde von innen heraus heilt. Viele Mütter bekommen von der fortgebildeten Stillberaterin oftmals noch Übungen für die Kinder gezeigt. Diese dienen, je nach Übung dem Muskelaufbau oder auch der Bewegungsförderung, aber auch der Entspannung. Was ein Kind benötigt ist aber individuell von der Situation abhängig und sollte daher nicht verallgemeinert werden. Gleiches gilt für das Ausmaß der körpertherapeutischen Therapie für das Kind. Auch hier gilt Bewegungseinschränkungen zu

therapieren, physiologische Muskel- und Körperfunktionen zu ermöglichen und das Gehirn beim Umlernen zu unterstützen.
Wird nur der vordere Teil getrennt, kann sich die Funktion je nachdem wie weit getrennt wird durchaus verbessern, erreicht aber niemals das Ergebnis, dass eine vollständige Trennung erreicht. Jede Art der Trennung schafft zudem Narbengewebe. Das bedeutet, dass ein gutes Ergebnis direkt nach einer Trennung auch nach einigen Tagen wieder etwas schlechter wird, wenn sich das Gewebe, durch die Wundheilung wieder ein stückweit zusammenzieht. Dabei ist es möglich, dass das Zungenband wieder vollständig zusammenwächst. Das aktive Wundmanagement versucht diesem entgegen zu wirken Der Vorgang des aktiven Wundmanagements macht allerdings nur bei einer vollständigen Trennung Sinn. Wie lange ein Verlauf bzw. eine Betreuung rund um eine Trennung dauert ist sehr individuell und kann zeitlich nicht beziffert werden.
Eltern sollten also in der Vorsorge schon gezielt beraten werden, was auf sie zukommt. Sie sollten darüber informiert sein, dass es eben nicht „nur" ein kleiner Schnitt ist und das Problem ist behoben. Die Eltern benötigen gezielte Begleitung und eine Beratung, die sich immer wieder auf Veränderungen einstellt. Hinzukommen die Behebung von Stillproblemen die in Verbindung mit einem kurzen Zungenband stehen. Je mehr vor einer Frenotomie schon optimiert und ggf. an Problemen beseitigt werden kann, umso besser.
Meist sind die Hebammen und Stillberaterinnen die ersten, die agieren. Und es ist enorm wichtig hier die Zusammenhänge zu kennen und zu beheben. Eine vollständige Trennung behebt nicht automatisch und sofort eine mangelnde Gewichtszunahme und Milchbildung. Beispielsweise läuft eine Mutter, die durch das überkompensierende Saugmuster und die damit verbundene ständige Stimulation der Brust sehr viel Milch hat Gefahr einen Milchstau zu bekommen, wenn das Kind nach der Trennung zwar effektiver aber weniger oft trinkt – die Milchbildung muss sich erst darauf ein stellen. Zudem muss der generelle Einsatz von Schnuller oder inkorrektem Fingersaugen genauso kritisch bewertet werden, wie ein schlecht angeleiteter Einsatz der Flasche als Mittel zur Zufütterung. Aber nicht jedem Kind ist eine Becherfütterung oder das Saugen an der Brust möglich, so dass ein Brusternährungsset zum Einsatz kommen kann. Hier muss dann sehr situativ entschieden werden.

Ein kurzes Zungenband und eine unphysiologische Ruhelage hat viele Auswirkungen auf den menschlichen Körper. An welcher Stelle der Körper kompensiert kann nie im Voraus gesagt werden. Oftmals werden entstehende Probleme aber nicht mit einem kurzen Zungenband oder einer falschen Zungenruhelage in Verbindung gebracht, weil sie so weitläufig sind. Und genau an diesen Stellen treten dann Beschwerden und Probleme auf, die ggf. wieder therapeutische oder medizinische Unterstützung brauchen. Über mögliche Folgen eines unbehandelten kurzen Zungenbandes sollten die Eltern daher genauso informiert werden wie über die Indizien und die Behandlung.
Die Trennung ist grundsätzlich in jedem Alter möglich, aber der Gedanke lautet: je früher umso besser, denn dann können Kompensationsmuster abgefangen werden und ein Kind kann frühzeitig normale Bewegungs- und Funktionsmuster erlernen.

Die Trennung oraler Restriktionen ist kein Quickfix, sondern ein sehr komplexer Vorgang der große Anpassungs- und Veränderungsvorgänge im Körper erfordert und eine qualifizierte und fachlich gut ausgeführte, interdisziplinäre Begleitung von vielen Seiten her benötigt.

Ohne Berücksichtigung der individuellen Mutter-Kind-Dyade mit entsprechender Vor- und Nachsorge kann kein optimales Ergebnis erzielt werden.

Andrea Böttcher
Kinderkrankenschwester
Fachkraft für Stillförderung
Still- und Laktationsberaterin
Stillbeauftragte in der Klinik
Schlafberaterin 1001kindernacht®

Michaela Dreißig (M.A.)
akademische Sprachtherapeutin
AFS- Stillberaterin
Trageberaterin (Die Trageschule®, GK)

Quellen:
Eva Fieback, Logopädin, IBCLC: Orale Restriktionen – Spätfolgen des funktionseinschränkenden Zungenbandes, Laktations und Stillen 3/2019;
Richard Baxter: Tongue tied: How a tiny string under the tongue impacts nursing, speech, feeding and more, 2018;
Katharina von Herff, DAIS Stillbegleiterin, CSOM;
Michaela Dreissig, Sprachtherapeutin: Mögliche Sekundär- oder Tertiarfolgen durch ein verkürztes Frenum linguae, 2019;
Dr. Darius Moghtader: Frenotomie des frenulum linguae beim Säugling mit Ankyglossie, Laktations und Stillen 3/2019;
Martinelli, Marchesan et al - Histological Characteristics of Altered Human Lingual Frenulum Int J. Pediatrics and Child Health, 2014, 2,5-9,
Martinelli, Marchesan et al Posterior lingual frenulum in infants: occurrence and maneuver for visual inspection 2018,
Srinivasan et al. Nov. 2019 Frenotomy in Infants With Tongue-Tie and Breastfeeding Problems;
https://www.nhs.uk/conditions/tongue-tie/
Ankyloglossia [tongue-tie] Paul Hong, MD, et al. 2013)
https://www.aapd.org/globalassets/media/policies_guidelines/p_mgmt_frenulum.pdf

Links zum Thema:

www.DEFAGOR.de

(hier gibt es auch eine Liste an Fachleuten zur Abklärung)

www.stillberatung-vonherff.de/-notaquickfix

(Wichtige Info zum Beratungsgrundsatz)

Kurz gefasst: Was ist eigentlich eine physiologische Zungenruhelage?

Wenn es um das Thema orale Restriktionen geht, geht es auch meistens um die Frage: Hat die Person eine physiologische Zungenruhelage?

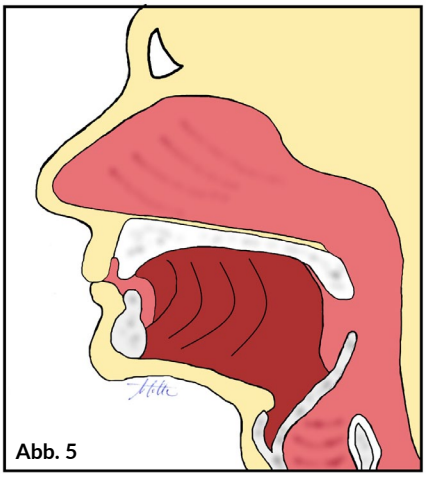

Abb. 5

Bei einer physiologischen Zungenruhelage (siehe Abbildung 5) liegt die Zunge in der sprechfreien Zeit und zwischen den Schluckphasen flächig in voller Länge und Breite am harten Gaumen an. Die Zungenspitze liegt dabei an der Papilla Incisiva. Während das vordere Zungendrittel den vorderen harten Gaumen berührt, liegen die Seitenränder mit leichtem Druck an den inneren Flächen der kleinen und großen Backenzähnen an. (Anita Beckmann, Zahnärztin: Orale Restriktionen und deren Bedeutung für myofunktionelle Störungen und craniomandibuläre Dysfunktion, 2020)

Durch den Speichel und die Lage der Zunge saugt sich diese leicht an den Gaumen an, ein Unterdruck entsteht. Die Zähne können dann locker aufeinander stehen und die Lippen sind vollständig geschlossen und der orale Bereich ist entspannt. Die Atmung erfolgt vollständig durch die Nase. Durch den Druck, den die Zunge an den Gaumen abgibt erhält dieser einen Wachstumsreiz, wird breiter und flacher: „Weichgewebe formt Hartgewebe“, wie Tränkmann es formuliert hat.

Ein restriktives Zungenband verhindert, je nach Ausprägung, diese physiologische Stellung und es kommt zu einer unteren oder tiefen Zungenruhelage. Die Zunge befindet sich dann, auch im entspannten Zustand, außerhalb der sprech- und schluckfreien Zeit am Mundboden oder nur in Teilen in einer nach oben gerichteten Position.

Aber nicht nur ein einschränkendes Zungenband kann diesen Effekt hervorrufen, auch eine Muskeldysfunktion oder der Gebrauch von Schnullern, Nuckeltüchern/-tieren, Daumenlutschen und Einschränkungen bei der Nasenatmung, die im Verlauf zu einer Mundatmung führen, Verdrängen die Zunge aus Ihrer normalen Ruheposition, um hier nur einige aufzuzählen.

Auf eine entsprechende Zungenruhelage sollte also immer geachtet werden, denn: *„Die physiologische Ruhelage der Zunge ist die Basis eines korrekten, automatisierten Schluckablaufs.“* (M. Fischer-Voosholz, U. Spenthof, 2002.) Aufgrund der niedrigen Zungenruhelage entsteht eine Muskeldysfunktion, was, in der Regel, Saug- und/oder Schluckprobleme zur Folge hat. Somit haben wir auch eine direkte Auswirkung auf das Stillen im Bereich der Milchbildung, der Entleerung der Brust und der Gewichtsentwicklung. Eine Weiterleitung an entsprechendes Fachpersonal ist im Verdachtsfall unumgänglich.

Die physiologische Zungenruhelage und ihre Auswirkungen auf die muskulären Verhältinisse bilden eine Basis:

- für den Saugschluss beim Stillen bzw. beim Trinken
- für den entspannten Lippenschluss in Ruhe und bei der Nahrungsaufnahme
- für das Kieferwachstum und -entwicklung bzw. das Knochenwachstum im Mittelgesicht
- für die korrekte Zahnstellung
- für eine korrekte Lautbildung
- für ein normales Schluckmuster
- für eine uneingeschränkte und einfache Nasenatmung
- als Kariesprophylaxe

Hinweise für eine unphysiologische Zungenruhelage können sein:

- fehlender Lippenschluss
- offene Mundhaltung
- Mundatmung
- Zunge liegt am Mundboden, besonders im Schlaf gut zu beobachten
- schmales Mittelgesicht
- erhöhte Infektneigung
- große Tonsillen und Adenoiden
- Zahnfehlstellungen
- vorverlagerter Würgereflex
- oral sehr sensible Kinder

Dabei müssen niemals alle Punkte auftreten. Auch einzelne Aspekte bedürfen einer Abklärung.

Andrea Böttcher
Kinderkrankenschwester
Fachkraft für Stillförderung
Still- und Laktationsberaterin
Schlafberaterin 1001kindernacht®

Quellen:
Marie Kruerke Logopädin;
Eva Fieback Logopädin IBCLC: Laktation und Stillen, 2019 Orale Restriktionen – Spätfolgen des funktionseinschränkenden Zungenbandes;
Anita Beckmann, Zahnärztin: Orale Restriktionen und deren Bedeutung für myofunktionelle Störungen und craniomandibuläre Dysfunktion, 2020 ;
Tränkmann: Ätiologie, Genese und Morphologie dyskinesiebedingter Dysgnatien, Sprache-Stimme-Gehör 1997;